

Diagnostik bei Thromboseverdacht

K. Hartmann, M. Kiderlen, I. Weingard
Venenzentrum Freiburg

▲ Einleitung

Die tiefe Beinvenenthrombose (TVT) ist eine gefürchtete Erkrankung, die mit einer hohen Morbidität und Mortalität einhergeht. Löst sich ein Thrombus, entsteht eine Embolie, die je nach Ausmaß tödlich verlaufen kann. Bildet sich die Thrombose nicht zurück, bzw. kommt es zu einer Venenklappenschädigung mit Rückfluss in der tiefen Vene, entsteht ein postthrombotisches Syndrom (PTS) (4). Bleibt eine TVT unbehandelt, tritt ein PTS bei distalen Thrombosen bei circa einem Drittel, bei proximalen Thrombosen bei der Hälfte der Patienten auf. Die jährliche Inzidenz einer symptomatischen TVT beträgt 0,1 %. Hiervon treten 1–4 % der Thrombosen in Armvenen auf.

Die klassischen Symptome einer TVT sind Ödem, Schmerz, Spannungsgefühl, Zyanose und verstärkte Venenzeichnung (Prattsche Warnvenen). Weitere Thrombosezeichen sind u.a. der Payr- (Druckschmerz Innen-seite Fuß) und der Lowenberg-Test (Schmerzen beim Aufpumpen der Blutdruckmanschette an der Wade). Diese Symptome sind sehr unspezifisch und treten in sehr unterschiedlicher Ausprägung auf oder können ganz fehlen. So beträgt bei alleiniger anamnestischer und klinischer Diagnosestellung in 10–20 % die Gefahr, Thrombosen zu übersehen bzw. in 70 %, falsch positiv zu diagnostizieren (3, 8). Um eine TVT sicher zu diagnostizieren und zu behandeln, gibt die S2k-Leitlinie zur Diagnostik und Therapie der TVT der Deutschen Gesellschaft für Phlebologie wichtige Hinweise.

Diagnostik einer TVT in der Hausarztpraxis/Notfallambulanz

Treten Beschwerden am Bein oder Arm auf, muss differenzialdiagnostisch immer an eine Thrombose gedacht werden. Zur weiteren Abklärung sollte anhand der Anamnese und klinischen Untersuchung die klinische Wahrscheinlichkeit (KW) einer Thrombose bestimmt und dokumentiert werden. Hierfür stehen standardisierte Tests zur Verfügung, zum Beispiel der Wells-Score (Tab. 1). Ist die KW hoch, muss eine TVT sicher ausgeschlossen oder nachgewiesen werden, üblicherweise mittels Kompressionssonographie (KUS) bei einem „Spezialisten“. Ist die KW niedrig, wird ein D-Dimer-Test empfohlen. Ist der D-Dimer-Test pathologisch, muss ebenfalls eine Thrombose sicher mittels KUS ausgeschlossen werden. Bei normalem D-Dimer-Test ist eine TVT nahezu ausgeschlos-

sen. Der D-Dimer-Test besitzt eine hohe Sensitivität (95%) (wenn eine Thrombose vorliegt, ist der Test zu 95 % positiv) und eine geringe Spezifität (65 %) (z.B. „falsch-positiver“ Test bei Operation, Hämatomen, Tumor, Alter, Schwangerschaft, Entzündungsreaktion). Ein D-Dimer-Test sollte nur nach vorheriger Einschätzung der klinischen Wahrscheinlichkeit durchgeführt werden. Bei nicht hoher (niedriger/mittlerer) klinischer Wahrscheinlichkeit und normalen D-Dimeren ist keine weitere Thrombose-Diagnostik erforderlich. Bei hoher klinischer Wahrscheinlichkeit sollte kein D-Dimer-Test durchgeführt, sondern gleich weiter diagnostiziert werden (aus: S2k-Leitlinie: Diagnostik und Therapie der Venenthrombose und der Lungenembolie Konsultationsfassung vom 01.09.2015 (10)).

Besteht ein Verdacht auf eine TVT und kann dieser nicht ausgeräumt werden, sollte der Patient auf eine TVT behandelt werden und möglichst schnell eine Diagnose-sicherung oder Diagnoseausschluss durch einen Spezialisten erfolgen.

klinische Charakteristik	Score
aktive Tumorerkrankung	1,0
Lähmung oder kürzliche Immobilisation der Beine	1,0
Bettruhe (>3 Tage); große Chirurgie (<12 Wochen)	1,0
Schmerz / Verhärtung entlang der tiefen Venen	1,0
Schwellung ganzes Bein	1,0
Unterschenkelschwellung >3 cm gegenüber Gegenseite	1,0
eindrückbares Ödem am symptomatischen Bein	1,0
Kollateralvenen	1,0
frühere, dokumentierte TVT	1,0
alternative Diagnose mindestens ebenso wahrscheinlich wie Venenthrombose	-2,0
Score ≥2,0: Wahrscheinlichkeit für TVT hoch Score <2,0: Wahrscheinlichkeit für TVT nicht hoch TVT = Venenthrombose	

Tab. 1: Wells-Score: validierter klinischer Score zur Ermittlung der klinischen Wahrscheinlichkeit einer Venenthrombose (9) (aus (10)).

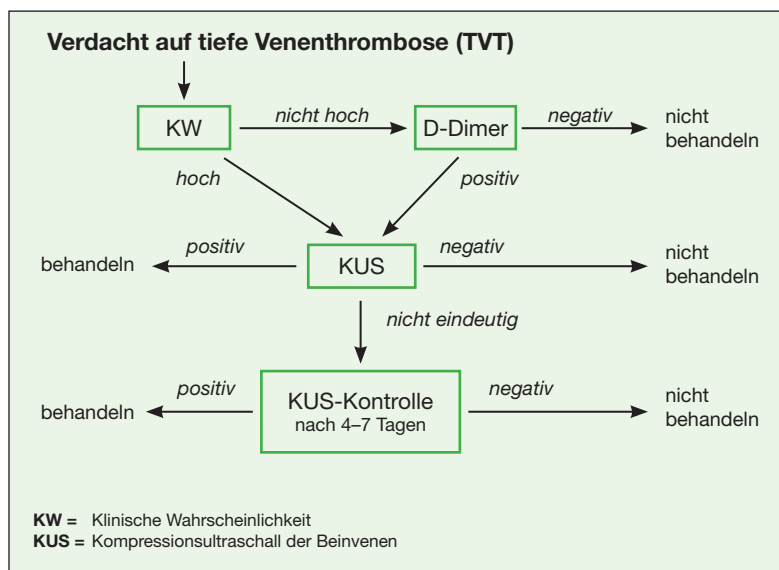


Abb. 1: Algorithmus zur Thrombosedagnostik (mod. nach (10)).

Diagnostik beim Spezialisten

Die häufigste Variante der TVT ist die ascendierende Thrombose, die oft ihren Ursprung in den Unterschenkelvenen hat. Weiterhin gibt es noch die transfasziale Thrombose, bei der die Thrombose in einer oberflächlichen Vene beginnt (s. Phlebitis weiter unten). Selten ist die descendierende Beckenvenenthrombose, bei der das thrombotische Geschehen meistens in der V. iliaca (der linken Seite) beginnt und der Thrombus appositionell nach distal (aber auch nach proximal in die V. cava) wächst. Die Klinik ist hierbei sehr eindrucksvoll mit Schwellung und Verfärbung der Haut und starken Schmerzen.

Zum sicheren Ausschluss oder Nachweis einer TVT wird als Goldstandard die Kompressionssonographie durchgeführt. Hierbei werden in standardisiertem Ablauf die tiefen Venen im B-Bild-modus komprimiert, die Untersuchung erfordert einige Erfahrung des Untersuchers. Besteht eine Thrombose, ist die Vene nicht komprimierbar. Am Unterschenkel kann die Beurteilbarkeit aufgrund der Schwellung eingeschränkt sein. Ist ein Thromboseausschluss aufgrund eines geschwollenen Beines nicht sicher möglich, empfiehlt es sich, wie bei einer TVT zu behandeln, das Bein mittels Kompression zu entstauen und den KUS nach vier bis sieben Tagen, wenn das Bein abgeschwollen ist, zu wiederholen. In Ausnahmefällen, bei nicht eindeutiger KUS, kann eine weiterführende bildgebende Diagnostik (z.B. MRT) sinnvoll sein. Der Abklärungsalgorithmus ist in Abbildung 1 dargestellt.

Bei Strömungsauffälligkeiten der Duplexsonographie in der proximalen V. femoralis, wie Dauerfluss und Aufhebung der Atemmodulation, muss eine Beckenvenen- bzw. Cavathrombose ausgeschlossen werden. Hierfür eignet sich die CT- oder MRT-Untersuchung.

Ultraschalluntersuchung bei Thromboseverdacht

Goldstandard ist der Kompressionsultraschall: Nichtkomprimierbarkeit der Venen und Binnenechos im Gefäß ergeben den Thrombosenachweis. Um die Abfluss-Situation im Beckenvenenbereich zu beurteilen, wird die farbkodierte Duplexsonographie benötigt.

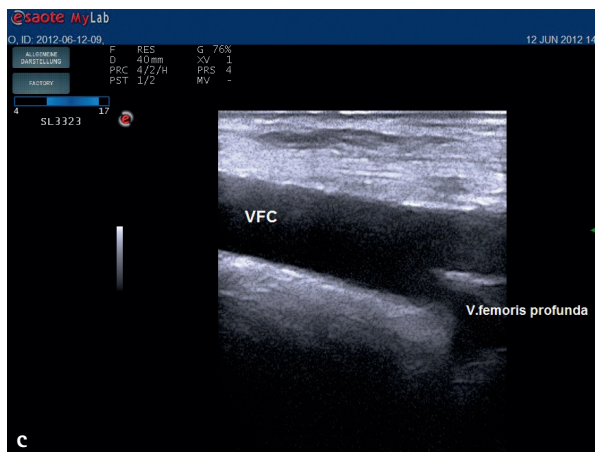
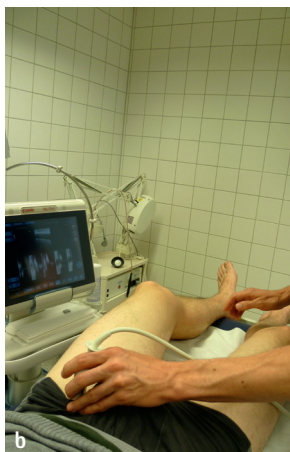
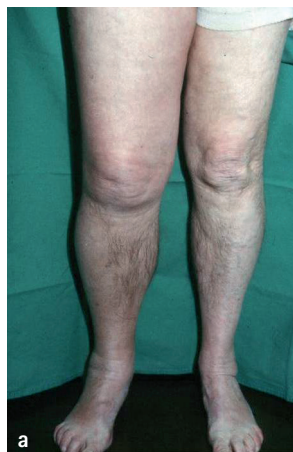
Abb. 1: Venöse Thrombembolie (VTE) rechtes Bein (a). Atemabhängiges Flussssignal in der V. femoralis communis (VFC) (falls nein = Verschluss weiter proximal)? (b). Darstellung der Einmündung der V. femoralis profunda in die V. femoralis (c).

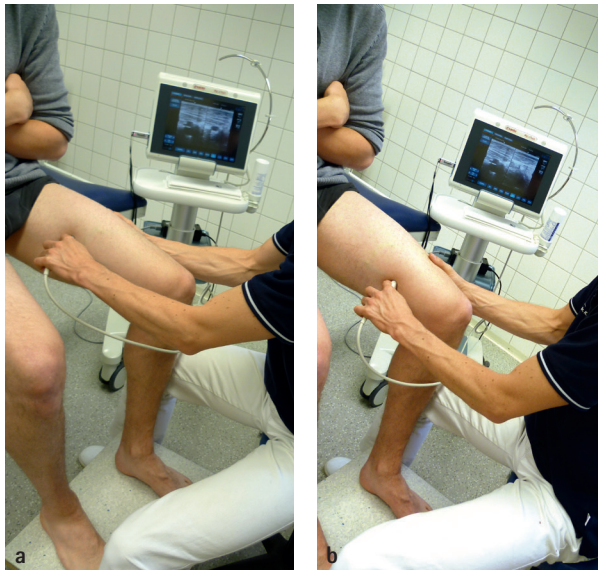

Abb. 2 a, b: Kompressionssonographie am Oberschenkel beim sitzenden Patienten.

Je standardisierter die Untersuchung abläuft und je erfahrener der Untersucher ist, desto sicherer kann der Thrombosenachweis bzw. Ausschluss erfolgen, sowohl bei proximalen als auch distalen Thrombosen mit einer hohen Sensitivität und Spezifität (95-100 %). Nur noch selten muss bei einem erfahrenen Sonographen eine weiterführende bildgebende Diagnostik herangezogen werden.

Eine Möglichkeit der standardisierten TVT-Diagnostik ist folgende:

- Am liegenden Patienten wird die Leistenregion und das kleine Becken duplexsonographisch untersucht: Darstellung der Einmündung der V. femoris profunda und der V. saphena magna (VSM) in die V. femoralis communis (ragt z.B. eine oberflächliche Thrombose der VSM in die V. femoralis hinein?), Atemmodulation. Ist keine Atemmodulation vorhanden, besteht der Verdacht auf einen Verschluss weiter proximal. Findet sich in diesem Bereich kein Anhalt für eine TVT, wird der Patient gebeten, sich auf den Rand der Untersuchungsfläche zu setzen und zwar so, dass die Oberschenkelmuskulatur entspannt ist.
- Am sitzenden Patienten erfolgt nun der Kompressionsultraschall der V. femoralis am Oberschenkel. Dabei sollte die gesamte V. femoralis mit dem Ultraschallkopf abgefahren und untersucht werden.
- Weiterhin erfolgt auch am sitzenden Patienten die Untersuchung des Unterschenkels, dabei sollte der Winkel Oberschenkel zu Unterschenkel circa 70° betragen. Die sitzende Position des Patienten ist deshalb zu bevorzugen, da so die Unterschenkelmuskulatur entspannt ist und die Gefäße besser darstellbar

sind. Der Unterschenkel ist zusammen mit der Leistenregion am schwierigsten zu untersuchen, vor allem bei adipösen Patienten und ödematösen Unterschenkeln. Hier ist ein Ultraschall zu empfehlen, der ein aufgespreiztes (trapezoides) Bild ermöglicht, damit immer die beiden Knochen Tibia und Fibula im Bild zu sehen sind. Diese beiden Knochen sollten immer horizontal im Ultraschallbild zu erkennen sein und dienen bei der Kompression als Widerlager. Jetzt wird der Unterschenkel mit dem Schallkopf fünfmal von der Kniekehle bis zur Ferse abgefahren, dabei wird das Augenmerk auf folgende Strukturen gerichtet:

1. Kontrolle der V. poplitea und der Vv. tibiales posteriores,
2. Kontrolle der Vv. fibulares,
3. Kontrolle der Muskelvenen im M. soleus,
4. Kontrolle der Muskelvenen im Caput mediale des M. gastrocnemius,
5. Kontrolle der Muskelvenen im Caput laterale des M. gastrocnemius.

Auch wenn immer mehrere Venen gleichzeitig während der Untersuchung des Unterschenkels sichtbar sind, sollte das Augenmerk nur wie oben beschrieben auf eine Venengruppe gerichtet werden, da sonst unter Umständen kleinere Venenverschlüsse nicht erkannt werden. Auf die horizontale Lage der beiden Knochen Tibia und Fibula im Ultraschallbild sollte streng geachtet werden, da sonst das Widerlager bei der Kompressionsdiagnostik nicht gut funktioniert und falsch-positive oder falsch-negative Befunde erhoben werden können. Nur bei der Kontrolle der Muskelvenen des M. gastrocnemius kann dieses Vorgehen verlassen werden. Muskelvenenthrombosen im M. gastrocnemius verursachen fast immer umschriebene Schmerzen, die vom Patienten genau lokalisiert werden können, wohingegen Thrombosen in den restlichen tiefen Unterschenkelvenen und im Soleusmuskel oft Schwellung und Schmerzen hervorrufen, die den ganzen Unterschenkel betreffen.

Bei Bedarf kann im Anschluss von ventro-lateral am Unterschenkel noch die Kontrolle der V. tibialis anterior erfolgen.

Ein Video zum Thromboseausschluss finden Sie auf der Facebook-Seite des Venenzentrums Freiburg unter www.facebook.com/Phlebologie.Dermatologie/

Bei Verdacht auf Armvenenthrombose wird der Kompressionsultraschall der tiefen Armvenen durchgeführt: unter anderem V. brachialis und V. axillaris. Die V. subclavia ist nicht mittels KUS, sondern nur duplexsonographisch darstellbar und dies auch erschwert, da das Schlüsselbein teilweise die V. subclavia überlagert. Auch hier gibt eine nicht vorhandene Atemmodulation im

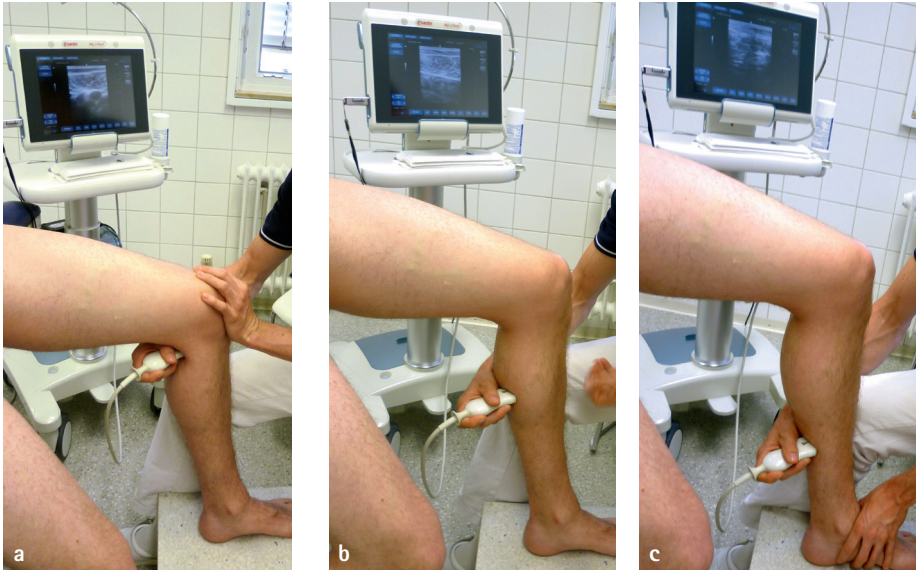

Abb. 3 a–c: Kompressionssonographie am Unterschenkel ebenfalls beim sitzenden Patienten.

Flussprofil Hinweis auf einen weiter proximal gelegenen Verschluss. Weiteren Aufschluss kann dann eine CT- bzw. MRT-Untersuchung bringen.

Wichtig:

Wird eine TVT diagnostiziert, muss auf eine genaue und korrekte Beschreibung des Verschlusses in den betroffenen Venen geachtet werden. Es reicht nicht aus, eine Ein-, Zwei-, Drei-, oder Vier-Etagen-TVT zu diagnostizieren. Auch ist es wichtig, den Verlauf der TVT genauestens zu dokumentieren und zu beschreiben. Vor allem nach einiger Zeit muss der „Endzustand“ der geschädigten Vene gut dokumentiert werden:

Gibt es Vernarbungen der Venenwand? Wandverdickungen? Alte (wandständige) Restthromben? Teil- bzw. Kompletterschlüsse? Wie ist die Rekanalisierung?

Umgehungskreisläufe? Klappenschäden? Leitveneninsuffizienz? ...

Diese genaue Beschreibung (vor allem auch im Arztbrief) ist wichtig, um später eine Rezidivthrombose von alten postthrombotischen Veränderungen abgrenzen zu können. Die Einbeziehung des Wells-Scores bei der Diagnostik ist nicht praktikabel, da eine Rezidivthrombose ohnehin meist mit einer hohen klinischen Wahrscheinlichkeit einhergeht. Lediglich der D-Dimer-Test kann hilfreich sein.

Weitere Diagnostik bei bestätigtem Thromboseverdacht

Thrombophilie: Eine Thrombophiliediagnostik kann nützlich sein, um bei idiopathischer Thrombose einen potenziellen Auslöser zu eruieren. Ein generelles Thrombophilie-Screening bei Thrombose wird allerdings nicht mehr empfohlen. Auch sollte vom Thrombophilie-Screening bei Verwandten von Thrombopatienten Abstand genommen werden, da eine positive Familienanamnese bezüglich Thrombose höher zu bewerten ist, als eine positive Thrombophiliediagnostik (Ausnahmen bestehen bei Schwangeren und bei Verdacht auf Antiphospholipid-Antikörper-Syndrom, AT-III-Mangel und dem sehr seltenen Protein-C- und S-Mangel).

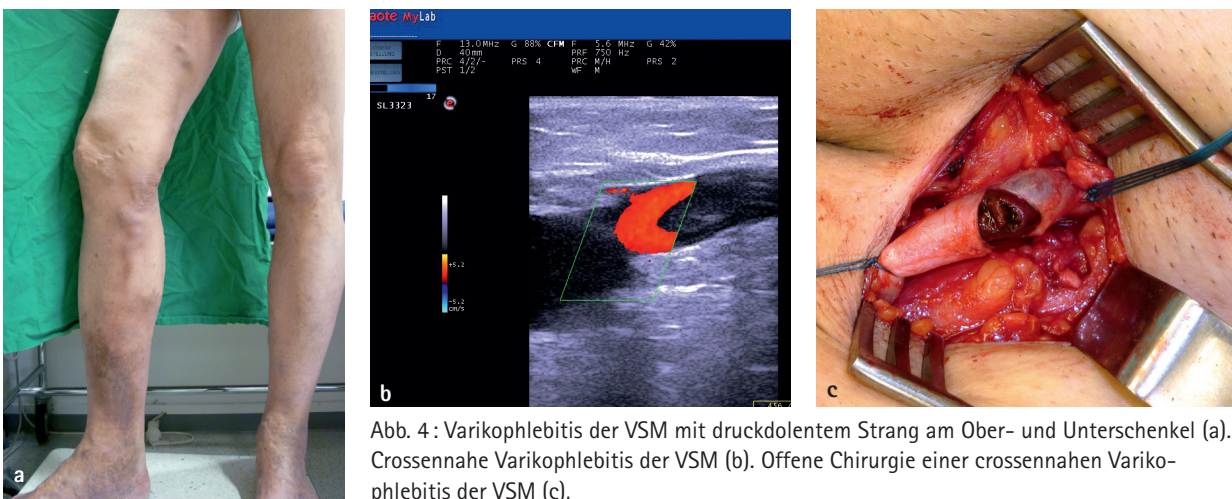


Abb. 4: Varikophlebitis der VSM mit druckdolentem Strang am Ober- und Unterschenkel (a). Crossennahe Varikophlebitis der VSM (b). Offene Chirurgie einer crossennahen Varikophlebitis der VSM (c),

Ein Tumorscreening bei idiopathischer TVT sollte allerdings durchgeführt werden, da es bei Tumorerkrankungen gehäuft zu Thromboembolien kommen kann und bei 15 % der Patienten mit akuter TVT ein Malignom vorhanden ist (1, 5).

Diagnostik bei oberflächlicher Venenthrombose (Phlebitis)

Die klinische Untersuchung bei oberflächlicher Venenthrombose (OVT) ist meist sehr eindeutig mit umschriebener Rötung und Überwärmung, Schmerzen und einem tastbaren verhärteten Strang. D-Dimere sind keine diagnostische Hilfe, denn die Konzentration der D-Dimere ist nur bei weniger als der Hälfte der Phlebitis-Patienten erhöht (6). Bei einer kleineren umschriebenen OVT kann eine klinische Untersuchung genügen, es sollte aber zeitnah ein Termin beim Phlebologen vereinbart werden, um die Ursache der Phlebitis zu ergründen und ggf. eine Therapie einzuleiten.

Die Indikation zu einer Ultraschalluntersuchung ergibt sich aus dem klinischen Befund mit Nähe zu tiefen Venen und dem Vorliegen von Risikofaktoren für Komplikationen: Beidseitigkeit, frühere TVTs, postthrombotisches Syndrom, Thrombophilie, rezidivierende Phlebitis, Malignom, Adipositas, Bettlägerigkeit, Infektion, hohes Alter.

Thrombotische Ereignisse stellen bei den genannten Risikofaktoren die häufigste und wesentlichste Komplikation der OVT dar.

Ist eine Saphena-Vene betroffen, unterscheidet sich oft die klinische von der tatsächlichen Ausdehnung der Phlebitis. Hier wird zwingend eine Kompressionssonographie zur Erkennung der Ausdehnung der oberflächlichen Thrombose, dem Einwachsen ins tiefe Venensystem und eventueller begleitender TVT benötigt. Eine Duplexsonographie wird zur Erkennung des Ausmaßes der Varikose, d.h. des Refluxes, und von Flussalterationen in der Beckenvene und den Leitvenen benötigt.

Es gibt zwei unterschiedliche Formen der OVT:

- eine oberflächliche Thrombose in einer Krampfader, auch **Varikophlebitis** genannt und
- eine oberflächliche Thrombose in einer ehemals gesunden Vene, auch **Thrombophlebitis** genannt.

Wird eine Varikophlebitis diagnostiziert, sollte eine Sanierung der Varikose angestrebt werden, da oft die alterierten Flussbedingungen verantwortlich sind. Die Sanierung sollte möglichst aber erst nach der Behandlung der Phlebitis erfolgen, also dann, wenn die Akut-Phase-Proteine wieder im Normbereich sind.

Eine Varikophlebitis bei PTS kann als Risikofaktor für eine Rezidiv-TVT gelten (7).

Ist eine Thrombophlebitis nicht auf ein Trauma zurückzuführen (z.B. Zustand nach Anlage eines Venenverweilkatheters, Schlag oder Sturz), sollte nach weiteren Ursachen geforscht werden (z.B. Tumorsuche durch den Hausarzt). Eine Thrombophilie ist bei 50 % der Thrombophlebitiden versus 15 % bei Varikophlebitiden vorhanden (2).

Literatur

1. Carrier M, Le Gal G, Wells PS et al. Systematic review: the Trousseau syndrome revisited: should we screen extensively for cancer in patients with venous thromboembolism? *Ann Intern Med* 2008;149:323-333.
2. Gillet JL, Perrin M, Cayman R. Thromboembolic recurrence after superficial thrombophlebitis of the lower limbs. *J Phlebol* 2002;2:103-110.
3. Goodacre S, Sutton AJ, Sampson FC. Meta-analysis: The value of clinical assessment in the diagnosis of deep venous thrombosis. *Ann Intern Med* 2005;143:129-139.
4. Kahn SR. Post-thrombotic syndrome after deep venous thrombosis: risk factors, prevention, and therapeutic options. *Clin Adv Hematol Oncol* 2009;7:433-435.
5. Lee AY. Management of thrombosis in cancer: primary prevention and secondary prophylaxis. *Br J Haematol* 2005;128:291-302.
6. Mayer W, Partsch H. Superficial phlebitis: a harmless disorder? *Scope Phlebol* 1999;6:36-38.
7. Schönauer V. Superficial thrombophlebitis and risk for recurrent venous thromboembolism. *JVS* 2003;37:834-838.
8. Wells PS. Integrated strategies for the diagnosis of venous thromboembolism. *J Thromb Haemost* 2007;5(Suppl 1):41-50.
9. Wells PS, Hirsh J, Anderson DR et al. Accuracy of clinical assessment of deep-vein thrombosis. *Lancet* 1995;345:1326-1330.
10. S2k-Leitlinie: Diagnostik und Therapie der Venenthrombose und der Lungenembolie, Konsultationsfassung vom 01.09.2015. http://dgiin.de/aktuelles/leitlinien.html?file=files/dgiin/leitlinien/S2_LL_AWMF-VTE.pdf

Interessenkonflikte:

Es bestehen keine Interessenkonflikte.

Korrespondenzadresse

Dr. med. Karsten Hartmann
Venenzentrum Freiburg
Zähringer Straße 14
79108 Freiburg im Breisgau
E-Mail: kahartmann@web.de



CME-Fragen zur Diagnostik bei Thromboseverdacht



1. Welche Aussage trifft zu?

- ☐ Eine tiefe Beinvenenthrombose geht mit einer niedrigen Morbidität aber hohen Mortalität einher.
- ☐ Die jährliche Inzidenz einer symptomatischen TVT beträgt 10 %.
- ☐ Armvenenthrombosen treten hiervon in circa 15 % der Fälle auf.
- ☐ Die klassischen Symptome einer TVT sind Ödem, Schmerz, Spannungsgefühl, Zyanose und verstärkte Venenzeichnung.
- ☐ Die klassischen Symptome der TVT treten fast immer auf und helfen bei der Diagnostik.

2. Welche Aussage trifft zu?

- ☐ Der positive D-Dimer-Test kann hilfreich sein, da er fast immer auf eine Thrombose hinweist.
- ☐ Ein D-Dimer-Test ersetzt die Einschätzung der klinischen Wahrscheinlichkeit nach Wells.
- ☐ Bei hoher klinischer Wahrscheinlichkeit sollte kein D-Dimer-Test durchgeführt werden.
- ☐ Der D-Dimer-Test besitzt eine hohe Spezifität.
- ☐ Bei hoher klinischer Wahrscheinlichkeit und normalen D-Dimeren ist keine weitere Diagnostik erforderlich.

3. Welche klinischen Charakteristika gehören nicht zum Wells-Score?

- ☐ Kollateralvenen
- ☐ Fußsohlenschmerz
- ☐ Schwellung des ganzen Beines
- ☐ Bettruhe >3 Tage
- ☐ Chirurgie <12 Wochen

4. Welche Aussage zur Diagnostik der TVT trifft zu?

- ☐ KUS mittels B-Mode ist der Goldstandard.
- ☐ Phlebographie ist Mittel der Wahl, falls der KUS nicht eindeutig ist.

- ☐ Am häufigsten treten deszendierende Thrombosen in Erscheinung.
- ☐ Eine transfaziale Thrombose ist gleichbedeutend mit einem Hämatom intrafascial.
- ☐ Der KUS besitzt eine Spezifität und Sensitivität bei geübten Untersuchern im Bereich von 80-85 %.

5. Welche Aussage trifft zu?

- ☐ Die Benennung der Etage, in der die Thrombose vorliegt, ist wichtig und ausreichend.
- ☐ Eine Rezidivthrombose von alten post-thrombotischen Veränderungen abzugrenzen ist einfach.
- ☐ Bei Verdacht auf Armvenenthrombose ist nicht der KUS, sondern das MRT Mittel der Wahl.
- ☐ Die Ausdehnung der TVT und welche Venen genau betroffen sind, sollte dokumentiert werden
- ☐ Bei Rezidivthrombose ist der Wells-Score genauso gut einsetzbar wie bei primärer TVT.

6. Welche Aussage trifft zu?

- ☐ Ein Thrombophiliescreening gehört zur TVT-Diagnostik immer dazu.
- ☐ Protein-C-Mangel ist eine häufige Gerinnungsstörung bei idiopathischer TVT.
- ☐ Tumorscreening bei idiopathischer TVT sollte durchgeführt werden.
- ☐ Besteht eine positive Familienanamnese bezüglich Thrombose, sollte immer ein Thrombophiliescreening durchgeführt werden.
- ☐ 15 % der Patienten mit akuter TVT weisen einen AT-III-Mangel auf.

7. Welche Aussage zum KUS trifft nicht zu?

- ☐ Am liegenden Patienten wird die Leistenregion untersucht.

- ☐ Den Unterschenkel untersucht man am besten im Stehen.
- ☐ Ein trapezoides (aufgespreiztes) Ultraschallbild ist bei der Diagnostik des Unterschenkels zu empfehlen.
- ☐ Die farbkodierte Duplexsonographie wird benötigt, um die Abflusssituation im Beckenvenenbereich zu beurteilen.
- ☐ Ist keine Atemmodulation in der V. femoralis communis vorhanden, besteht der Verdacht auf einen Verschluss weiter proximal.

8. Welche Aussage zur Phlebitis trifft zu?

- ☐ Die Klinik bei oberflächlicher Thrombose ist meist nicht sehr eindeutig.
- ☐ D-Dimere sind genauso hilfreich wie bei der TVT-Diagnostik.
- ☐ Die klinische Ausdehnung unterscheidet sich oft von der tatsächlichen.
- ☐ Rauchen ist ein Risikofaktor.
- ☐ Eine Thrombophilie spielt bei der Phlebitis keine Rolle.

9. Welche Aussage trifft nicht zu?

- ☐ Eine Varikophlebitis ist eine Phlebitis in einer Krampfader.
- ☐ Eine Phlebitis ist eine Entzündung und keine oberflächliche Thrombose.
- ☐ Eine Varikophlebitis bei PTS kann als Risikofaktor für eine Rezidiv-TVT gelten.
- ☐ Bei einer idiopathischen Thrombophlebitis sollte nach weiteren Ursachen geforscht werden.
- ☐ Eine Thrombophilie ist bei 50 % der Thrombophlebitiden vorhanden.

10. Welche Aussage ist richtig?

- ☐ Aufsteigende Thrombophlebitiden verursachen nie eine Lungenembolie.
- ☐ Bei einer Lungenembolie sind die D-Dimere negativ.
- ☐ Bei einer Lungenembolie sollte, wenn möglich, eine sonographische Untersuchung der Beinvenen erfolgen.
- ☐ Bei einer Lungenembolie wird immer eine TVT diagnostiziert.
- ☐ Eine TVT führt immer zu einer tödlichen Embolie, wenn nicht rechtzeitig ein KUS erfolgt und eine Therapie eingeleitet wird.

FAX: 0 89/75 54 797 bzw. 0 89/75 96 79 11

Ich versichere, alle Fragen ohne fremde Hilfe beantwortet zu haben.

Diese CME ist gültig bis 14.11.2017
VNR 2760512016138700129

Praxisstempel:

Name

Straße, Hausnr.

PLZ, Ort (oder Stempel)

E-Mail-Adresse

Ort, Datum

Unterschrift

Hier Ihre EFN eintragen:

--	--	--	--	--	--	--	--	--	--	--	--	--	--	--	--	--	--	--	--

Teilnahmebedingungen

Bitte kreuzen Sie jeweils nur eine Antwort an. Die Landesärztekammer Nordrhein hat die CME-Fortbildung in diesem Heft anerkannt und bewertet die korrekte Beantwortung von mindestens 70 % aller Fragen mit drei Punkten. Senden Sie den ausgefüllten Fragebogen per Fax an den Viavital Verlag GmbH. Sie erhalten von uns eine Bescheinigung über Ihre Teilnahme. Bitte schicken Sie diese an Ihre Ärztekammer. Datenschutz: Ihre Namens- und Adressangaben dienen ausschließlich dem Versand der Bestätigungen und werden nicht an Dritte weitergegeben.

Sie können auch online teilnehmen unter www.der-niedergelassene-arzt.de/nc/cme
Bei Online-Teilnahme werden die Punkte direkt an die Ärztekammer gemeldet.

